

## L'ORGANO ADIPOSO

di Saverio Cinti

Istituto di Morfologia Umana Normale, Università di Ancona

### Introduzione

La recente diffusione epidemica dell'obesità e delle sue complicanze cliniche, che nel loro insieme costituiscono la sindrome metabolica, negli ultimi decenni ha attirato l'attenzione dei ricercatori. In particolare, la scoperta che il tessuto adiposo è la sede di produzione e secrezione di un ormone, la leptina, in grado di influenzare uno dei più importanti comportamenti istintivi dell'uomo, l'assunzione del cibo, ha definitivamente sancito la grande importanza di questo tessuto (1). Pertanto, il tessuto adiposo è importante nella sua fisiologia (tessuto endocrino che ha il cervello per bersaglio) e per la patologia che consegue ad un suo accumulo eccessivo (secerne numerose adipochine che sono in grado di influenzare lo stato di salute dell'uomo provocando la sindrome metabolica) (2). Da questi studi è anche emerso un nuovo e innovativo concetto di anatomia funzionale che sovverte il modo di pensare al tessuto adiposo. Tale concetto consiste nel considerarlo non più come tale ma come un organo: l'organo adiposo (3).

### Anatomia dell'Organo Adiposo

L'anatomia definisce l'organo come un insieme di tessuti organizzati in una struttura dissecabile che cooperano ad un fine strategico funzionale. Dunque almeno due devono essere i tessuti presenti per costituire un organo e questi tessuti devono cooperare ad un fine strategico funzionale. I due tessuti che costituiscono l'organo adiposo sono il tessuto adiposo bianco e il tessuto adiposo bruno. Essi sono costituiti da cellule assai diverse nella loro anatomia e quindi nella loro funzione.

### Il tessuto adiposo bianco

Il tessuto adiposo bianco è costituito da adipociti bianchi: cellule uniloculari molto caratteristiche per il fatto che sono sferiche, assai voluminose (circa 70-120 µm) e costituite per la maggior parte del loro volume da un'unica goccia di trigliceridi. Una sottile lamina di citoplasma riveste la goccia lipidica e si allarga leggermente solo in prossimità dell'area che accoglie il nucleo che risulta schiacciato dal vacuolo lipidico. L'ultrastruttura della cellula evidenzia come il citoplasma contenga gli usuali organuli cellulari che comprendono un variabile numero di mitocondri allungati, sottili con piccole creste variamente orientate (Figura 1). La superficie esterna della cellula è caratterizzata dalla presenza di una caratteristica membrana basale (o lamina esterna) simile a quella che si riscontra a circondare alcuni tipi cellulari di origine mesodermica (per esempio le cellule muscolari). Contrariamente a quello che si pensava, queste cellule hanno numerose e importanti funzioni. La prima è quella di permettere un intervallo di tempo tra un pasto e l'altro. Le cellule del nostro organismo, infatti, hanno un

bisogno continuo di energia per la normale sopravvivenza e quindi risulta necessario un sistema che consenta un temporaneo accumulo di energia e una lenta e continua distribuzione della stessa. La forma sferica di queste cellule è quella che geometricamente consente il massimo volume nel minimo spazio. Quando l'intervallo di tempo che intercorre tra un pasto e l'altro raggiunge l'ordine delle settimane il tessuto adiposo bianco assume l'importanza di un organo vitale. Per questo motivo nelle migliaia di secoli che hanno preceduto l'attuale abbondanza di cibo si sono selezionati i geni che consentono una rapida capacità di sviluppo del tessuto adiposo bianco. Forse questo è uno dei motivi della attuale diffusione epidemica dell'obesità.

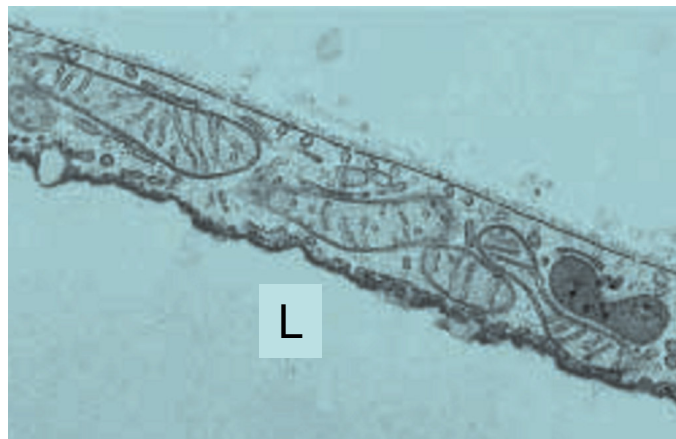

Figura 1 – Particolare del sottile citoplasma di adipocita bianco visto al microscopio elettronico a trasmissione (circa 15000x). Si noti la presenza di mitocondri allungati con creste variamente orientate. L: goccia lipidica. Da (18).

### Il tessuto adiposo bruno

Il secondo tipo cellulare, proprio del tessuto adiposo bruno è costituito da adipociti bruni: cellule poliedriche, di grandezza inferiore rispetto agli adipociti bianchi (circa un terzo) con il citoplasma caratterizzato dalla presenza di numerosi piccoli vacuoli lipidici (cellule multiloculari). L'ultrastruttura rileva la presenza di numerosi e grandi mitocondri che presentano numerose creste laminari (Figura 2). Queste caratteristiche anatomiche sono dovute al fatto che la loro funzione principale è quella di dissipare l'energia degli acidi grassi contenuti nei vacuoli lipidici per produrre calore. La mancata fosforilazione ossidativa è dovuta al fatto che queste cellule (e solo queste cellule in tutto l'organismo) producono una proteina (proteina disaccoppiante 1, UCP1) che, essendo un protonoforo, vanifica il gradiente protonico creato dalla  $\beta$ -ossidazione e impedisce la formazione di ATP. Quest'ultima, quindi, procede senza limiti ed ha come unico prodotto finale la dissipazione energetica sotto forma di calore. Tale effetto è assai rilevante e costituisce il principale meccanismo non muscolare di controllo della temperatura corporea. Nei piccoli mammiferi il piccolo volume rispetto alla superficie induce una grande dispersione di calore mentre nei mammiferi più grandi il rapporto si riduce e la dispersione è minore. Quindi è naturale che l'organo adiposo dei piccoli mammiferi sia ricco di adipociti bruni, mentre quello dei mammiferi più grandi ne sia povero. Non bisogna tuttavia dimenticare che anche i grandi mammiferi come l'uomo hanno considerevoli quantità di tessuto adiposo bruno in epoca neonatale e che, in condizioni particolari, quali

## Sezione Regionale Veneto – Friuli Venezia Giulia – Trentino Alto Adige

l'esposizione al freddo o in caso di feocromocitoma, si ripristinano considerevoli quantità di tessuto adiposo bruno anche nell'uomo adulto. Dunque il tessuto adiposo bruno è diverso dal bianco sia per morfologia che per funzione. Quest'ultima appare antitetica rispetto a quella del tessuto adiposo bianco e prevede il consumo di ciò che invece il tessuto adiposo bianco accumula.

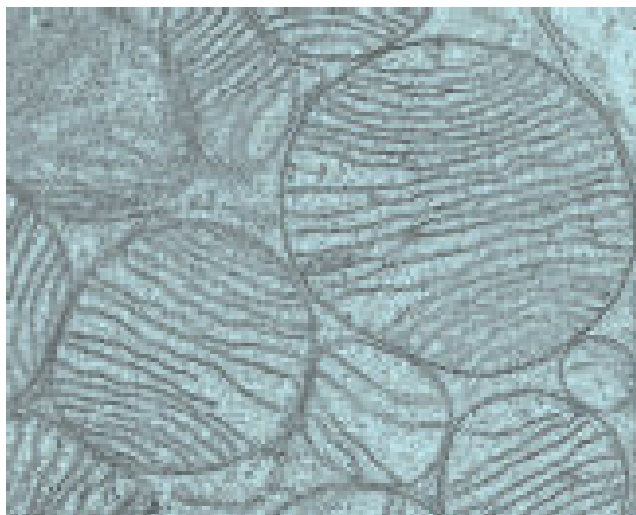


Figura 2 – Particolare del citoplasma di adipocita bruno attivato visto al microscopio elettronico. Si noti la forma sferica dei mitocondri ricchi di creste. Si confronti con Figura 1 (circa 15000x). Da (18).

### La costituzione dell'organo adiposo

Nonostante le differenze anatomiche e funzionali i due tessuti sono organizzati a costituire un unico organo. Classicamente i due tessuti sopradescritti vengono classificati come tessuti distinti che occupano sedi anatomiche diverse: nei topi e ratti si descrivono come sedi "brune" la zona interscapolare sottocutanea, l'ascellare, la cervicale, la mediastinica, la perirenale ed altre sedi minori. Descritte come sedi "bianche" sono: parte del sottocutaneo anteriore, il sottocutaneo posteriore, il mesenterico, il retroperitoneale, il periepididimale (maschi), il periovarico, il parametricale, il perivescicale (femmine), il dermico. Nel 1984 appariva la prima descrizione di adipociti bruni "ectopici" nel bianco parametricale di topi. Dopo questa prima descrizione numerosi altri lavori hanno confermato la presenza di adipociti bruni in seno a depositi apparentemente bianchi (4). I nostri studi hanno dimostrato che i due tessuti sono contenuti insieme in strutture disseccabili che costituiscono i depositi adiposi il cui insieme può essere definito organo adiposo (Figura 3) (3). La proporzione tra i due tessuti varia nei singoli depositi (5). I depositi disseccabili nei piccoli mammiferi sono costituiti da due voluminosi depositi sottocutanei disposti alla base degli arti e definiti anteriore e posteriore. Nel loro insieme essi costituiscono circa il 60-70% di tutto l'organo. La zona inguinale costantemente presenta un voluminoso linfonodo nel suo seno. Recentemente abbiamo evidenziato la presenza di considerevoli depositi disposti in sede intermuscolare a livello delle grandi articolazioni degli arti: perideltaoidea e a livello del gomito nell'arto superiore e inguinale profonda (ben distinto dalla zona inguinale del deposito sottocutaneo

posteriore) e poplitea nell'arto inferiore. Nel deposito popliteo si rinviene costantemente un voluminoso linfonodo. Oltre a questi depositi sottocutanei e intermuscolari, sono disseccabili numerosi depositi viscerali (cioè disposti a diretto contatto con i visceri troncali): mediastinico, mesenterico, perirenale, retroperitoneale, periepididimale nel maschio e mediastinico, mesenterico, retroperitoneale e addominopelvico nelle femmine. Quest'ultimo deposito femminile è stato recentemente da noi descritto in quanto non esiste soluzione di continuità tra i diversi depositi: perirenale, periovarico, parametricale e perivescicale. In ognuno di questi depositi si possono riscontrare entrambi i tessuti, ma la proporzione tra essi è assai variabile e dipende da numerosi fattori. Specie, razza, età, ambiente di vita e alimentazione sono le maggiori cause determinanti tali variazioni. Così, come già detto, il rapporto volume/superficie dell'animale, l'età (che comprende anche variazioni del rapporto volume/superficie), la temperatura dell'ambiente in cui si vive (sotto alla termoneutralità è stimolato lo sviluppo della componente bruna), l'alimentazione eccessiva stimolano la preponderanza della componente bianca. Nei topi e ratti giovani mantenuti a temperatura di stabulario costante (20-25°C) e con dieta bilanciata, il tessuto adiposo bruno prevale nella parte profonda del corpo, nella zona sottoscapolare, nella zona ascellare e in alcune parti dei prolungamenti cervicali anteriori e posteriori del deposito sottocutaneo anteriore. Nel deposito sottocutaneo posteriore la parte profonda perinodale della zona inguinale è generalmente bruna. Sono anche bruni il deposito mediastinico e il perirenale in zona ilare. La diversa composizione dell'organo influenza la tendenza all'obesità dell'animale: topi geneticamente più ricchi della componente bruna (ad esempio Sv129) sono più resistenti all'obesità e alle complicanze ad essa associate, viceversa topi geneticamente più poveri della componente bruna (per esempio C57B6) sono pronti ad esse (6). Da notare che l'organo è provvisto di abbondanti vasi e nervi. In generale sia la vascolarizzazione che l'innervazione sono più rappresentate nella componente bruna. I nervi sono quasi esclusivamente di natura adrenergica e nella componente bruna le fibre nervose giungono a diretto contatto con gli adipociti (7)



Figura 3 – Organo adiposo di topo adulto magro mantenuto a condizioni standard. I depositi sono stati disseccati e posizionati su una sagoma per dimostrarne la posizione anatomica. Le parti otticamente brune sono evidenziate in marrone. Da (18).

## L'organo adiposo nell'obesità

Nell'obesità l'organo adiposo si modifica con un aumento notevole della componente bianca e una riduzione della componente bruna. Da sottolineare che la scomparsa indotta artificialmente della componente bruna induce obesità e questo non appare semplicemente dovuto alla perdita del potere dissipante energia del bruno tramite l'UCP1 in quanto topi senza l'UCP1 non diventano obesi; d'altra parte anche la perdita dello stimolo adrenergico responsabile dell'attivazione del bruno induce grave obesità. La componente bianca aumenta per ipertrofia e iperplasia. Recentemente è stato dimostrato che i macrofagi giocano un ruolo assai importante nell'obesità in quanto molti dei geni iperespressi nel tessuto adiposo degli obesi sono espressi dai macrofagi. In particolare si è visto che la maggior parte del TNF- $\alpha$  e dell'IL-6 espressi negli obesi e responsabili della insulino-resistenza è prodotta dai macrofagi (8,9). Questi ultimi sarebbero attirati dal tessuto adiposo obeso per rimuovere i residui cellulari e lipidici di adipociti ipertrofici che vanno incontro a fenomeni degenerativi paraptotici (10). Il tessuto adiposo dell'obeso in casi rari può essere solo iperplastico. In questi casi è più rara l'associazione con la sindrome metabolica.

## La plasticità dell'organo adiposo

L'organo è plastico e questa plasticità aiuta a spiegare il fine unico strategico funzionale dell'organo. Esso potrebbe infatti essere proprio quello di ripartire l'energia dei lipidi fra due necessità fondamentali: termogenesi e metabolismo. Quando l'animale necessita in maniera prioritaria la prima (esposizione al freddo), l'organo diventa "più bruno" utilizzando i lipidi per produrre calore, mentre quando l'animale necessita un maggiore accumulo di lipidi (dieta obesogena), l'organo diventa "più bianco". È interessante notare che la chiave fondamentale di questa plasticità risiede in un recettore  $\beta$ -adrenergico specifico ( $\beta_3$ ) che è espresso praticamente solo dagli adipociti bianchi e bruni dell'organo adiposo. Farmaci specifici  $\beta_3$  agonisti rendono "più bruno" l'organo adiposo di animali obesi, ne curano l'obesità e il diabete associato, ma non sono stati ancora identificati farmaci efficaci per l'uomo. Secondo dati del nostro laboratorio (11), recentemente confermati da altri (12), l'aumento della componente bruna dell'organo è dovuta prevalentemente ad una diretta trasformazione (transdifferenziazione) degli adipociti bianchi in adipociti bruni. Un'altra categoria di farmaci che induce un miglioramento della sensibilità insulinica nell'uomo è quella degli agonisti dei peroxisome proliferator-activated receptor- $\gamma$  (PPAR $\gamma$ ). Il PPAR- $\gamma$  appartiene al gruppo dei recettori nucleari che agiscono come fattori di trascrizione nucleare usando diversi tipi di cofattori. Topi con mutazione funzionale del PPAR $\gamma$  indotta in modo transgenico (per mimare simile mutazione umana che implica una sindrome da grave resistenza insulinica) induce un fenotipo più bianco. Questi dati suggeriscono che almeno alcune categorie di PPAR $\gamma$  agonisti possono influenzare in senso positivo (più bruno) la composizione cellulare dell'organo adiposo anche umano e aprono la porta alla speranza di un trattamento così basato per l'obesità e le sue complicanze.

## Conclusioni

In conclusione si può affermare che negli ultimi anni vi sono stati numerosi importanti progressi nella conoscenza della morfologia e fisiologia dei tessuti adiposi. Queste conoscenze hanno condotto al concetto di organo adiposo come un organo in grado di secernere importanti molecole a significato endocrino, paracrino e autocrino, note nel loro insieme come adipochine. Queste ultime sarebbero responsabili delle complicanze associate all'obesità complessivamente note come sindrome metabolica. La fisiologica plasticità dell'organo appare modulabile anche farmacologicamente e rappresenta una efficace via terapeutica per l'obesità e il diabete nei piccoli roditori. Ciò apre la speranza per efficaci terapie future nell'uomo.

## Bibliografia

1. Friedman JM. Modern science versus the stigma of obesity. *Nat Med* 10: 563, 2004.
2. Flier JS. Obesity wars: molecular progress confronts an expanding epidemic. *Cell* 116: 337, 2004.
3. Cinti S. The adipose organ: morphological perspectives of adipose tissues. *Proc Nutr Soc* 60: 319, 2001.
4. Guerra C, Koza RA, Yamashita H, Walsh K, Kozak LP. Emergence of brown adipocytes in white fat in mice is under genetic control. Effects on body weight and adiposity. *J Clin Invest* 102: 412, 1998.
5. Murano I, Zingaretti MC, Cinti S. The adipose organ of SV129 mice contains a prevalence of brown adipocytes and shows plasticity after cold exposure. *Adipocytes* 1: 121, 2005.
6. Almind K, Kahn CR. Genetic determinants of energy expenditure and insulin resistance in diet-induced obesity in mice. *Diabetes* 53: 3274, 2004.
7. Cinti S. *The Adipose Organ*. Editrice Kurtis, Milano, 1999.
8. Weisberg S, McCann D, Desai M, Rosenbaum M, Leibel R, Ferrante A. Obesity is associated with macrophage accumulation in adipose tissue. *J Clin Invest* 112: 1796, 2003.
9. Xu H, Barnes GT, Yang Q, Tan G, Yang D, Chou CJ, Sole J, Nichols A, Ross JS, Tartaglia LA, Chen H. Chronic inflammation in fat plays a crucial role in the development of obesity-related insulin resistance. *J Clin Invest* 112: 1821, 2003.
10. Cinti S, Mitchell G, Barbatelli G, Murano I, Ceresi E, Faloia E, Wang S, Greenberg AS, Obin MS. Adipocyte death defines macrophage localization and function in adipose tissue of obese mice and humans. *J Lipid Res* 46: 2347, 2005.
11. Himms-Hagen J, Melnyk A, Zingaretti MC, Ceresi E, Barbatelli G, Cinti S. Multilocular fat cells in WAT of CL-316243-treated rats derive directly from white adipocytes. *Am J Physiol Cell Physiol* 279: C670, 2000.
12. Granneman JG, Li P, Zhu Z, Lu Y. Metabolic and cellular plasticity in white adipose tissue I: effects of beta3-adrenergic receptor activation. *Am J Physiol Endocrinol Metab* 289: E608, 2005.